Lane Medical Library

Aus dem pathologischen Institut des städt. Krankenhauses im Friedrichshain — Berlin. (Prof. Dr. L. Pick.)

Ueber einige bemerkenswerte Mißbildungen der Niere.

INAUGURAL-DISSERTATION

ZUR ERLANGUNG DER

MEDIZINISCHEN DOKTORWÜRDE

AN DER

FRIEDRICH-WILHELMS-UNIVERSITÄT

ZU BERLIN.

VON

Norbert Schürholz
aus Olpe.

Tag der Promotion: ~~14. August~~ 18. Juni 1914.

Emil Ebering, Berlin NW., Mittelstr. 39.

1914

Gedruckt mit Genehmigung

der

Medizinischen Fakultät der Universität Berlin

Referent: Geh. Med.-Rat Prof. Dr. **Orth.**

Meinen Eltern

Digitized by the Internet Archive
in 2026

https://archive.org/details/IA40153504_0004

Nierenmißbildungen irgendwelcher Art sind ein nicht gerade seltener, meist zufälliger Befund auf dem Sektionstische, und sie interessieren deshalb natürlich in erster Linie den Anatomen. Indes bedingt auch das relativ häufige Vorkommen solcher Anomalien im uropoetischen System eine nicht zu unterschätzende klinische Bedeutung. Wenngleich hier Lageveränderungen allein keine Funktionsstörungen hervorrufen, so liegt in dieser Hinsicht die Bedeutung klar auf der Hand für Geburtshilfe, Gynäkologie und Chirurgie. Der Chirurg hat bei jeder Nierenoperation mit etwa anzutreffenden Mißbildungen zu rechnen. In der Geburtshilfe ist es wiederholt beobachtet, daß Lageveränderungen der Nieren die Lage der Frucht beeinflussen, unter Umständen muß wegen der Raumbeengung eine Frühgeburt eingeleitet werden. Umgekehrt kann auch, wie es verschiedentlich vorgekommen ist, der wachsende Uterus durch Kompression der dystopischen Nieren Nephritis, Eklampsie, Gefäßthrombose hervorrufen. Diese klinische Bedeutung einerseits, sowie vor allem das anatomische Interesse andererseits lassen es wohl berechtigt erscheinen, einige seltene Mißbildungen im uropoetischen Organgsystem näher zu betrachten.

Bevor ich jedoch hierauf eingehe, möchte ich einen kurzen Ueberblick über die Entwicklungsgeschichte geben, die für das Verständnis der vorliegenden Mißbildungen von ausschlaggebender Wichtigkeit ist. Hierbei möchte ich die allerersten Stadien: Genese des Wolffschen und Müllerschen Ganges, der Vorniere und Urniere, wegen der hier geringeren Bedeutung weglassen und mich gleich den bleibenden Organen zuwenden.

Von den bleibenden Sekretionsorganen bildet sich zuerst der Ureter als Ausstülpung des Wolffschen Ganges an seinem

hinteren Abschnitte. Der Zeitpunkt dieser Ausstülpung wird von den einzelnen Autoren nicht ganz übereinstimmend angegeben. Den frühesten Zeitpunkt nennt Broman, er fand ihn bei einem Embryo von 4 mm. Man wird wohl den Anfang der vierten Woche als den Zeitpunkt des frühesten Beginns der Knospung anzunehmen haben. Die Ausstülpung wächst nun zunächst rein dorsalwärts, später unter kranial gerichteter Umbiegung und läßt bald als den bleibenden Ureter einen schmalen Stiel und als das primitive Nierenbecken ein breiteres Endbläschen erkennen. Dieses wird, sobald es zum kaudalen Ende des Nierenblastems gelangt ist, von diesem kappenförmig umhüllt, und damit ist das als Nierenknospe bezeichnete Stadium der Entwicklung erreicht, dessen Glieder also aus Ureter, primitivem Nierenbecken und Nierenblastem bestehen.

Diese Nierenknospe trifft etwa in Höhe des Abganges der Arteriae umbilicales auf die Wirbelsäule und hier plattet sie sich auf der dorsalen Seite ab und wächst in einen kranialen und einen kaudalen Schenkel aus, in die primitiven Sammelröhren, die sich dann dichotomisch in 12 bis 13 Generationen teilen.

Dabei erhält jede neue Generation von Sammelröhren ihren Ueberzug von Blastemgewebe, der sich bald in einen inneren, epithelialen, und einen äußeren, mesenchymatösen, Teil differenzieren läßt, aus dem dann die sekretorischen Teile bezw. die Bindesubstanz der Niere mit Einschluß der schon früh sich bildenden Kapsel hervorgehen.

Die Form der Nachniere ist in der ersten Zeit eine ovale mit glatter, ungelappter Oberfläche. Die Lappung erfolgt etwas später, indem jede der 2 bis 4 primären Sammelröhren bei ihrer weiteren fächerförmigen Teilung ein Rohrsystem für sich bildet, das nach der Peripherie hin voluminöser wird. Jetzt tritt auch allmählich infolge des starken Wachstums in peripherer Richtung die Bohnenform auf, weil die Niere gezwungen wird, um den Uretereintritt einen medial konkaven Bogen zu bilden.

Hinsichtlich der Lage der Nieren finden wir ihre Anlagen beiderseits nahe der Mittellinie, reichend bis zu den Arteriae

umbilicales und von den Arteriae iliacae umschlossen. Keibel beobachtete bei einem 11,5 mm langen Embryo die beiden Nierenknospen auf einem Schnitt in der Höhe der Aortenteilungsstelle.

Steigt nun die Ureterknospe hinter der Urniere in den retroperitonealen Raum empor, so finden wir jetzt bei Embryonen zwischen der 6. bis 7. Woche die beinahe 2 mm großen Organe hinter den Urnieren, und zwar den größten Teil schon kranial von den Arteriae iliacae communes. Hier haben wir es bereits mit eigentlichen Wachstumsvorgängen zu tun, denn die Spitze des Ureters verschiebt sich gegen die Umgebung.

Dieses Wachstum dauert nicht lange; denn das, wenn auch lockere Mesenchymgewebe des Retroperitoneums setzt dem weiteren Wachstum der Nierenknospe einen Widerstand entgegen, sobald das primitive Nierenbecken sich in einen kranialen und in einen kaudalen Schenkel geteilt hat und im Anschluß daran die starke Volumzunahme des ganzen Organs durch das radienförmige Auswachsen des Sammelrohrsystems beginnt. Das primitive Nierenbecken liegt jetzt in der Höhe der Anlage des zweiten Lumbalwirbels und erreicht damit seine definitive Lage im Fötus zu einer Zeit, da dieser nach Felix 9,5 bis 13 mm mißt.

Jetzt findet nun ein weiteres Auswachsen des kaudalen und kranialen Sammelrohrsystems statt. Dieses erreicht die Nebenniere nach Felix bereits bei einem Embryo von 18 mm Länge, dann schiebt es sich noch ein kleines Stück hinter der Nebenniere empor. Zu gleicher Zeit wächst der kaudale Teil nach dem Becken zu aus und erreicht schon im sechswöchigen Embryo seine konstante Lage am unteren Rande des vierten Lumbalwirbels, wie es übereinstimmend von den meisten Autoren angegeben wird. Entsprechend der weiteren Größenzunahme des Organs tritt es etwa von der Mitte des embryonalen Lebens an bis zur Höhe des oberen Randes des 5. Lumbalwirbels herab. Die Höhe des oberen Pols hingegen unterliegt Schwankungen; dieser erreicht am Ende des dritten Monats etwa die zwölfte, am Ende des fünften Monats etwa die elfte Rippe.

So liegt also der obere Pol an der elften Rippe, wo er auch später normalerweise gefunden wird. Der untere Pol befindet sich hingegen noch weiter kaudal als später. Nicht gerade selten findet in diesem Stadium auch eine Verschiebung der Nieren statt, indem eine starke Längenzunahme des ganzen Lumbalteils statthat, durch die zwischen Darmbeinkamm und unterster Rippe Platz für die Einlagerung der Niere geschaffen wird. Eine derartige Verschiebung findet allerdings auch nach der Geburt statt, wie Alglave beobachtet hat.

Ferner zeigt auch noch die Längsachse zu verschiedenen Zeiten verschiedene Richtungen. In der ersten Zeit der Teilung des primären Nierenbeckens in den kranialen und kaudalen Schenkel divergieren die oberen Nierenpole; die unteren liegen bis fast zur Berührung genähert hart an der Mittellinie. Schon bei Embryonen von 5 cm Länge stehen die Längsachsen beider Nieren ungefähr vertikal, und vom dritten Embryonalmonat ab divergieren die kaudalen Pole.

Schließlich muß noch der Rotationsbewegungen der Nieren um die Längsachse gedacht werden. Zunächst ist der Hilus ventral gerichtet, dann findet etwa von der sechsten Woche an, wenn die Nierenknospe ihren Aufstieg annähernd vollendet hat, eine Drehung der Eintrittspforte des Ureters derart statt, daß das Nierenbecken sich jetzt gerade medianwärts wendet und in der achten Woche die frontale Stellung erreicht. Aber schon im dritten Embryonalmonat findet eine abermalige Drehung im entgegengesetzten Sinne statt, so daß eine Mittelstellung zwischen frontaler und sagittaler Lage erreicht wird.

Auf diese entwicklungsgeschichtlichen Daten muß ich noch das eine oder das andere Mal bei der nun folgenden Beschreibung der mir aus dem Sektionsmaterial des Pathologischen Instituts des städtischen Krankenhauses im Friedrichshain-Berlin zur Verfügung stehenden Fälle zurückgreifen und daran anknüpfen.

I. Fall.

Hufeisenniere mit sog. Verdoppelung der unteren Hohlvene (= Persistenz der Vena cardinalis sinistra).

(Vergl. Fig. 1.)

Unter Hufeisenniere faßt die Literatur jene Fälle von Nierenmißbildungen zusammen, bei denen die sonst getrennt liegenden Nieren durch eine Gewebsbrücke von verschiedener Stärke verbunden sind. Dieses Verbindungsstück kann fibröser oder parenchymatöser Natur sein. Meist sind die Nieren am unteren Pole verwachsen, und dann spricht man von der typischen Hufeisenniere, seltener findet sich die Verwachsung am oberen Pol. Bei totaler Verwachsung der medialen Flächen spricht man von Kuchennieren.

Im gegebenen Falle handelt es sich (wie Figur 1 der Tafel zeigt) um eine jener typischen Hufeisennieren mit Verbindung der unteren Pole. Kombiniert mit dieser Mißbildung der Nieren ist eine interessante Mißbildung der unteren Hohlvene, nämlich die sogenannte „Verdoppelung" derselben.

Gelegentlich der Autopsie eines an schwerer Diphtherie verstorbenen 7jährigen Mädchens (Obduktion Nr. 1232/1910) wurde im pathologischen Institut des städtischen Krankenhauses im Friedrichshain zu Berlin diese kombinierte Mißbildung gefunden, von der das nun zu beschreibende Präparat in der Sammlung des Instituts aufbewahrt wird.

Die beiden Nieren sind mit ihren unteren Polen zu einem Hufeisen mit der Oeffnung nach oben verwachsen. Die Lage ist eine normale, da sich am Präparat die Nebennieren an gehöriger Stelle befinden; das Sektionsprotokoll macht hierüber keine besondere Angabe.

Die rundlich-platten, noch deutliche Lappung (beiderseits sechslappig) aufweisenden Nieren messen 9×2×3½ cm; sie sind beide von ungefähr gleicher Größe und Form, die linke Niere ist in ihrem oberen Drittel in die Dicke (bis 2½ cm) aufgetrieben.

Das Verbindungsstück ist 4 cm lang, seitlich 3 cm und in

der Mitte 2 cm breit und zeigt hier eine deutliche, ziemlich tiefe Furche, es ist parenchymatöser Natur.

Das in Pickscher Lösung gut konservierte Organ zeigt eine blaßgraue, stellenweise ins Rötliche schimmernde Farbe, das Verbindungsstück ist etwas hellgrau.

Die Konsistenz des Organs ist eine ordnungsmäßig gute.

Jede Niere hat ihr nach medial und ventral gerichtetes Nierenbecken mit je einem zugehörigen Ureter von normaler Beschaffenheit.

Aus der Aorta mündet ins Nierenbecken nach vorn und etwas oberhalb des Ureters je eine Arteria renalis, die rechts 3 cm, links 2½ cm lang ist. Ein Ast zum Mittelstück des Hufeisens existiert nicht. Ungefähr 5 mm oberhalb des Verbindungsstückes der Nieren entspringt aus der Aorta die Arteria mesenterica inferior und zieht über das Zwischenstück; schon in ihrem Anfangsverlauf geht in fast rechtem Winkel die Arteria colica sinistra ab und zieht schräg nach unten über das Verbindungsstück (diese Arterien sind aus der Figur nicht zu ersehen, da diese die Rückansicht wiedergibt).

Vor und rechts seitlich von der Aorta liegt die Vena cava inferior; sie ist kollabiert und in diesem Zustande gut 2 cm breit; etwa in Höhe der Einmündungsstelle der Arteriae renales in die Aorta teilt sich die Vena cava inferior in zwei Aeste, die ich im folgenden als linke bezw. rechte Vena cava inferior der Einfachheit halber bezeichnen will, und die beiderseits gut 1 cm breit sind. Nach kurzem schrägseitlichen Verlaufe mündet in jede Vena cava inferior je eine Vena renalis, die vor und unterhalb der Arteriae renales gelegen sind. Die linke Vena renalis (fast 3 cm) ist etwas länger als die rechte. In jene mündet die Vena suprarenalis sinistra aus der gleichnamigen Nebenniere und noch ein akzessorischer dünner Ast nach hinten und oben gelegen.

Nach der Einmündung dieser beiden Hauptnierenvenen verlaufen die beiden Venae cavae inferiores, die jetzt etwas schmaler geworden sind, fast senkrecht nach unten, parallel zur

Aorta, die linke näher zu dieser gelegen als die rechte. Nach ungefähr 8 cm langem Verlaufe teilen sich beide dichotomisch in die Venae iliacae. Die linke Vena cava inferior überkreuzt kurz unterhalb der Teilungsstelle die Aorta und weiter unten die Arteria iliaca communis sinistra. Von der linken Vena cava inferior geht etwas oberhalb ihrer Teilungsstelle in die Venae iliacae unter spitzem Winkel ein dünnes Aestchen nach rechts oben ab, vor der Aorta gelegen, und mündet in die rechte Vena cava inferior hinter dem Nierenverbindungsstück. Etwa 1 cm vor dieser Einmündungsstelle geht ein um ein geringes dickeres Aestchen unter scharfem Winkel fast senkrecht nach unten ab und mündet in die Vena iliaca interna der rechten Vena cava inferior.

Was die Hufeisenniere angeht, so ist eine derartige Verwachsung der Nieren nicht so sehr selten. Guisetti und Fabio beobachteten z. B. unter 20 000 Sektionen 31 mal Vereinigung beider Nieren, wobei es sich 15 mal um Hufeisennieren handelte, bei denen ein schmales Verbindungsstück wie im vorliegenden Falle noch die beiden Nieren gut unterscheiden ließ; das wäre also 0,75 pro Mill. 10 mal war die Verschmelzung inniger; die anderen Fälle waren seitliche Verwachsungen. Auf diese Abnormität, die Hufeisenniere, möchte ich hier wegen ihrer relativen Häufigkeit und der überaus zahlreichen in der Literatur beschriebenen Fälle nicht näher eingehen. Erwähnen will ich nur, daß sich nirgends eine befriedigende Erklärung für die Genese dieser Mißbildung findet. Es liegt auch in der Natur der Sache, daß wir in bezug auf die Gründe, die eine „Verwachsung" herbeigeführt haben können, nur auf Vermutungen angewiesen sind. Indes unterliegt es wohl keinem Zweifel, daß die Disposition zu solchen Mißbildungen stets vorhanden ist, denn wie eingangs in den entwicklungsgeschichtlichen Vorbemerkungen dargetan ist, haben die kaudalen Pole ursprünglich auch normalerweise mediale Lage und sind sich fast bis zur Berührung genähert und durch kein zwischenliegendes Organ — das Mesenterium weicht nach rechts ab — getrennt. Ob und inwieweit nun

mechanische, raumbeengende Ursachen durch Druck auf die kaudalen Teile bei der doch anfänglich bestehenden Fixation der oberen Pole Momente zur Herbeiführung der Verwachsung bilden, darüber ist zurzeit nichts Sicheres bekannt.

Interessanter und an der Hand der Entwicklungsgeschichte auch einleuchtender verhält es sich mit dem Nebenbefunde, der sog. „Verdoppelung der unteren Hohlvene". Das Charakteristische an dem Falle ist, wie auch aus Figur 1 hervorgeht, eine Spaltung des größten Teiles der Vena cava inferior in zwei symmetrisch angeordnete, an Kaliber nicht wesentlich differierende Aeste, die in dem distalen Teile durch eine Queranastomose verbunden sind, und die sich in Höhe des Abganges der Nierenarterien vereinigen.

Leider konnte ich über das weitere abdominale Venensystem sowie auch über das des Thorax nichts eruieren. Wir haben es hier ja mit einem zufälligen Befunde bei einer Autopsie zu tun; und es ist für den pathologischen Anatomen nicht immer möglich einen ganzen Situs des Venensystems im gegebenen Moment noch klar zu legen; dieser ist eben meist schon zerstört, wenn etwaige Varietäten entdeckt werden.

Bei einem derartigen Befunde drängt sich nun sofort die Frage auf: Wie hat eine solche Varietät zustande kommen können? An ein willkürliches „Spiel der Natur" glauben wir heute im allgemeinen nicht mehr. So müssen wir schon die Entwicklungsgeschichte zu Rate ziehen, um hier Anhaltspunkte für die Entstehung zu finden. Natürlich kann uns hier nur die Entwicklungsgeschichte des Gebietes der Vena cava inferior interessieren.

Bei der Entwicklung der Vena cava inferior haben wir es mit zwei Hauptabschnitten zu tun, einem oberen, dem sogenannten Leberteil, und einem unteren, dem sogenannten Kardinalvenenteil.

Der Leberteil beginnt nach Hochstetter und Kollmann zwischen den beiden Urnieren mit zwei Längsstämmen, die das Blut aus den Urnieren sammeln und ableiten. Eine Anastomose verbindet beide Stämme. Der linke Stamm wird bis

auf unbedeutende Gefäße rudimentär, der rechte vergrößert sich und steigt in einem Gekröse, das als Hohlvenengekröse bezeichnet wird, in die Höhe und tritt als unpaares Gefäß hinter der Leber mit den Blutbahnen derselben in Verbindung. Dieser sog. Leberteil der Vena cava inferior setzt sich nun im Bereiche der Urnieren mit den beiden Venae cardinales (sc. posteriores) durch Queräste in Verbindung, und wir haben es jetzt, kaudalwärts gerechnet, mit dem sog. Kardinalvenenteil der Vena cava inferior zu tun. Durch diese Verbindung entsteht eine Trennung des Brustabschnittes der Venae cardinales von ihrem Urnierenteil. Diese Anordnung erweckt jetzt den Anschein als ob die Vena cava im Bereiche der Urnieren doppelt wäre. Die rechte Vena cardinalis zieht dabei zwischen Urniere und Aorta an der rechten Seite dieser entlang, die linke kreuzt die Aorta an der ventralen Seite und verläuft links von ihr. Bleibt diese Entwicklungsstufe fixiert, so haben wir die sog. Verdoppelung der Vena cava inferior, die also weiter nichts ist als eine Persistenz des Urnierenabschnittes der Vena cardinalis sinistra, die, wie im folgenden ausgeführt wird, normalerweise verödet.

Bei diesem frühen Stadium der Entwicklungshemmung ist an jene Fälle von doppelter Vena cava inferior zu denken, bei denen eine Queranastomose zwischen rechter und linker Vena cava inferior fehlt; solche finden sich in der Literatur.

Die endliche Entwicklung der Vena cava inferior geht nun normalerweise so vor sich, daß die Vena cardinalis sinistra in ihrem Urnierenteil verödet, während die Vena cardinalis dextra, weil sie mehr in der Verlängerung der Vena cava inferior liegt und so der Strömung des Blutes bessere Bedingungen schafft, das Uebergewicht erhält und als Fortsetzung der Vena cava inferior funktioniert.

Zwischen den Beckenabschnitten der Venae cardinales ventral von der Arteria sacralis media entwickelt sich nun eine weitere Anastomose — die spätere Vena iliaca communis — die das Blut der linken Vena hypogastrica und Iliaca externa

nach rechts hinüberleitet. Hierdurch wird auch das noch erhaltene Zwischenstück der Vena cardinalis sinistra entbehrlich und verödet gleichfalls. Bleibt aber diese Verödung auch noch aus, so haben wir, wie in unserem Falle, eine Hohlvenenverdoppelung mit unterer Anastomose. Gegenüber der ersteren Gruppe handelt es sich hier um ein etwas späteres in der Entwicklung fixiertes Stadium. Der in einzelnen Fällen beschriebene verschiedenartige Verlauf der Queranastomose ist wohl als entwicklungsgeschichtliche Abnormität geringeren Grades aufzufassen. Dafür noch nach einer Erklärung zu suchen, wird nicht angehen.

In der Literatur finden sich ähnliche Varietäten einer sogenannten doppelten unteren Hohlvene mehrmals zusammengestellt, zuletzt von Zander, vorher durch Nicolai, Kollmann und Walter. Daher kann ich es mir versagen, an dieser Stelle noch einmal alle Fälle einzeln anzuführen; ich begnüge mich damit, kurz auf die schon gegebenen Zusammenstellungen hinzuweisen und später beschriebene Fälle zuzufügen.

Die erste Zusammenstellung, die ich gefunden habe, bringt Walter (1884). Er beschreibt selbst zwei Fälle und stellt daneben aus der älteren Literatur noch 19 Fälle zusammen. Von diesen 19 Fällen muß der Fall Wilbrand* abgezogen werden, da er wegen ganz ungenügender Beschreibung kein klares Bild gibt.

Zwar nicht aus entwicklungsgeschichtlichen Gründen, sondern lediglich gemäß ihrer anatomischen Verhältnisse teilt Walter die Fälle wie folgt ein:

1. Die rechts und links von der Aorta verlaufenden Venenstämme sind durch keinen Ramus anastomoticus verbunden (9 Fälle);

2. sie sind durch einen Ramus anastomoticus verbunden, und zwar verläuft dieser

---

* Canstatts Jahresbericht über die Fortschritte der gesamten Medizin. 1842. Heft 4.

a) von unten links nach oben rechts (6 Fälle),
b) von unten rechts nach oben links (3 Fälle).
(N. B. 3 Fälle reiht Walter wegen ungenügender Beschreibung nicht mit ein.)

Hinsichtlich der Entstehungsursache nimmt Walter eine einfache Erklärungsweise, nämlich die hohe Teilung der Vena cava inferior an. Nach ihm bildet die Anastomose einen Befund, der sich ausnahmsweise auch bei den größten Körpergefäßen finden könnte, wie wir ihn als gewöhnliches Vorkommnis bei den mittelgroßen und kleineren Gefäßen kennen, der eben darin besteht, daß eine Arterie von 2 Venen begleitet wird, die durch mehrere Anastomosen während ihres Verlaufes an der Seite der Arterie miteinander verbunden sind.

Die alte sog. Stark-Krausesche Hypothese, die sich auf die damals bekannte und allgemein akzeptierte Schilderung der Venenentwicklung (von Kölliker, Entwicklungsgeschichte des Menschen und der höheren Säugetiere 1879) gründete, und die besagt, daß der linke Ast der „doppelten unteren Hohlvene" sich zusammensetzen läßt aus dem medialen Abschnitt der linken Nierenvene, aus deren normalen Kommunikation mit der Vena hemiazygos und schließlich aus letzterer selbst, und zwar deren unteren Stück, daß ferner die Anastomose zwischen den beiden unteren Hohlvenen die mehr oder weniger verkümmerte Vena iliaca communis sinistra repräsentiere, ließe sich nach Walter nur auf die unter 2a angführten Fälle (6 an der Zahl, also nicht einmal ⅓ der gesamten Fälle) ungezwungen anwenden.

Dadurch glaubt Walter die Hypothese von Stark-Krause, die Krause in seinen „Varietäten der Körpervenen" in J. Henles Handbuch der Gefäßlehre des Menschen niedergelegt hat, stark erschüttert gegenüber seiner einfachen Erklärungsweise.

Den Fällen von Walter fügt Nicolai (1886) noch zwei von ihm selbst beschriebene und zwei aus der Literatur hinzu. Unter diesen scheidet ohne weiteres der Fall von E. F. Gurlt*

* Diss. inaug. anatom. pathol. de venarum deformitatibus adnexo vitii rarioris venae cavae inf. exemplo. Vratislaviae 1819.

aus, da es sich hier nicht um eine Verdoppelung der unteren Hohlvene handelt, sondern um einen Ersatz der fehlenden Hohlvene durch die erweiterten Venae cardinales bezw. azygos und hemiazygos.

Hinsichtlich der Genese schließt sich Nicolai der Erklärung von Walter an. Wollte man, so führt er aus, die Stark-Krausesche Hypothese aufrecht erhalten, so müsse man wegen der Verschiedenheit der einzelnen Fälle auch verschiedene Erklärungen konstruieren.

Zander (1893) vermehrt die Fälle von Nicolai um einen von ihm selbst beschriebenen und 5 aus der Literatur zusammengestellte.

Hier muß wiederum ein Fall, nämlich der von Eppinger*, abgezogen werden, weil er eine doppelte Vena cava superior betrifft. Zander hatte ihn nur vermutungsweise hinzugezählt, weil ihm die betreffende Abhandlung (siehe Fußnote) nicht zugänglich war.

Demnach wären bis hierhin 31 Fälle zusammengestellt, von denen jedoch nur 28 zu verwerten sind; von diesen waren 12 ohne und 15 mit Anastomose; ein Fall ist in dieser Hinsicht nicht deutlich zu klären.

Kollmann und etwas später Hahn beschrieben je einen weiteren Fall von einer Spaltung des größten Teiles der Vena cava inferior in zwei Aeste, die in dem Falle Kollmanns durch eine Queranastomose in ihrem distalen Abschnitte in Verbindung treten.

Den zuletzt in der Literatur beschriebenen Fall, den ich fand, war der von Oberndorfer, bei dem es sich um eine doppelte untere Hohlvene ohne Anastomose handelt.

Zander konnte damals schon, weil die maßgebenden neuen Untersuchungen Hochstetters aus den Jahren 1887 und 1888 zeigten, daß die Angaben Köllickers nicht vollkommen den Tatsachen entsprachen, die Stark-Krausesche Hypothese abtun und

* Mitt. des Vereins der Aerzte in Steiermark. 1889. Graz.

auch feststellen, daß die Annahme einer hohen Teilung der Vena cava inferior als Erklärung für die Verdoppelung der unteren Hohlvene von Walter und Nicolai nicht mehr haltbar waren. Zander deutet die Mißbildung ganz recht als Persistenz der Vena cardinalis sinistra, mit oder ohne Persistenz der Queranastomose, der späteren Vena iliaca communis.

Kollmann bringt später dieselbe Erklärung.

Hahn und nach ihm Oberndorfer schließen sich ebenfalls dieser Auslegung an, daß die sog. Verdoppelung der unteren Hohlvene besser als Persistenz der Vena cardinalis sinistra zu bezeichnen sei, und die Queranastomose halten sie ebenfalls für die persistierende Vena iliaca communis, ein Standpunkt, der als der durchaus richtige zu vertreten ist.

So habe ich in der Literatur im ganzen 31 einwandsfreie Fälle gefunden. Zähle ich den von mir beschriebenen Fall mit, so sind es im ganzen 32, davon 19 mit und 13 ohne Anastomose. Diese Fälle sind gemäß der Literatur im Verlauf von gut 1½ Jahrhunderten beobachtet, so daß wir es immerhin mit einer nicht ganz häufigen Mißbildung zu tun haben.

II. Fall.

Gekreuzte Dystopie der Nieren.

(Vergl. Fig. 2.)

Unter gekreuzter Dystopie der Nieren versteht man eine Verlagerung einer Niere auf die andere Seite, wo sie mit der Niere dieser Seite verwachsen ist oder nicht.

Müllerheim, der im Anschluß an 4 von ihm beobachtete Fälle von Beckenniere über die diagnostische und klinische Bedeutung der Nierendystopien eingehend in der Medizinischen Gesellschaft in Berlin sich verbreitet hat, gab zur Einteilung der Fälle von angeborener Nierenverlagerung ein Schema, das es ermöglicht, neben der fertigen Lage der Niere gleichzeitig die

embryologische Entstehungsursache zu erkennen; er unterscheidet:

1. Nierendystopien, infolge ausgebliebenen Ascensus = Beckenniere;

a) einseitig (häufiger links als rechts),

b) beidseitig { mit partitieller Verwachsung = Hufeisenniere; mit totaler Verwachsung = Kuchenniere } im Becken

2. Nierendystopien infolge unvollkommenen Ascensus (Wanderung bis zu den untersten Lumbalwirbeln);

a) einseitig

b) beidseitig { mit partieller Verwachsung = Hufeisenniere; mit totaler Verwachsung = Kuchenniere }

3. Nierendystopien infolge schräg nach der andern Seite verlaufenden Ascensus;

nur einseitig = einseitige Doppelniere mit { partieller / totaler } Verwachsung und Fehlen der Niere auf der andern Seite.

Im gegebenen Falle handelt es sich um eine Nierendystopie, die unter die Gruppe 3 einzuordnen ist.

Wiederum haben wir es hier mit einem zufälligen Sektionsbefund (Obduktion Nr. 628/1907) bei einem an Lungentuberkulose gestorbenen 26jährigen Manne zu tun.

Das Präparat befindet sich ebenfalls in der Sammlung des Instituts.

Die linke Niere liegt rechts unter der an normaler Stelle befindlichen rechten Niere und ist mit dem unteren Pole dieser etwas links seitlich verwachsen.

Die Nierenbecken beider Nieren sind nach vorn gerichtet.

Die rechte Niere zeigt eine etwas dorso-ventrale Abplattung

und hat mehr eine ovale Gestalt als eine Bohnenform, der Hilus liegt inmitten der Vorderfläche. Die Niere mißt $12\frac{1}{2} \times 2\frac{1}{2} \times 7$ cm.

Die linke Niere ist kleiner, von unregelmäßiger Form, gelappt.

Das Nierenbecken liegt nach vorn und etwas rechts seitlich. Die Niere mißt $10 \times 3 \times 6$ cm.

Die Farbe beider Nieren ist eine blaßrote; die Konsistenz eine gute.

Aus dem Hilus der rechten Niere kommt aus zwei Aesten sich zusammensetzend die Vena renalis dextra und zieht in die etwas hinter und seitlich von der Aorta liegende Vena cava inferior; sie ist in ihrem collabierten Zustande 5 cm lang und 1 cm breit. Kurz vor ihrer Einmündung in die Vena cava sendet sie senkrecht nach unten die Vena renalis sinistra zum Hilus der linken Niere. Diese ebenfalls collabierte, etwas schmalere linke Nierenvene mißt 9 cm in der Länge und $\frac{1}{2}$ cm in der Breite. Ihre Einmündungsstelle im linken Hilus liegt hinter der Kreuzungsstelle mit der linken Nierenarterie. Ein kleiner, dünner, accessorischer Ast zieht noch aus dem oberen Winkel des rechten Nierenhilus direkt zur Vena cava.

Aus der dicht neben den vereinten Nieren verlaufenden Aorta erhält die rechte Niere ihre Arterie, die hinter der gleichnamigen Vene gerade median von der beschriebenen Abgangsstelle der Vena renalis sinistra, diese gleichsam tragend, zum obersten Winkel des rechten Nierenhilus zieht. Die linke Nierenarterie entspringt aus der rechten Arteria iliaca communis, kurz unterhalb der Teilungsstelle der Aorta in die beiden Iliacae, und zieht, die Vena renalis sinistra überkreuzend, ungefähr zur Mitte des linken Hilus.

Die Ureteren entspringen beidseits dichotomisch und ziehen etwas divergierend zur Blase, wo sie an normaler Stelle münden. Der rechte Ureter ist entsprechend der höheren Lage der rechten Niere länger — er mißt 27 cm — als der linke, der nur 18 cm lang ist.

An dem Präparat ist noch die Blase vorhanden, die an ihrer Vorderfläche breit eröffnet ist, und die alle anatomischen Einzelheiten genau und deutlich aufweist und keine pathologischen, hier interessierenden Veränderungen zeigt.

Diese sog. gekreuzte Dystopie der Nieren ist unter den Dystopien im allgemeinen am seltensten. Dennoch finden sich in der Literatur genug Angaben von einseitiger Doppelniere. Auch eine Verlagerung der einen Niere auf die andere Seite ohne Verwachsung mit der Niere dieser Seite ist einige Male, wenngleich seltener, in der Literatur beschrieben, auch darauf werde ich bei Besprechung der Literatur noch kurz hinweisen.

Die erste Zusammenstellung von gekreuzter Nierendystopie habe ich bei Strube (1894) gefunden. Er beschreibt selbst einen Fall von linksseitiger Doppelniere. Aus der Literatur stellt Strube dann noch 5 Fälle von gekreuzter Dystopie ohne Verwachsung beider Nieren zusammen, ferner eine Reihe von 33 Fällen, wobei es sich um gekreuzte Dystopien handelt mit Verwachsung beider Nieren und um einfache Dystopien beider miteinander verwachsenen Nieren. Die hier interessierenden Fälle von gekreuzter Dystopie mit Verwachsungen finden wir bei Ballowitz gesondert wieder mit Ausnahme eines Falles aus der englischen Literatur von Braxton Hicks, den Ballowitz anscheinend übersehen hat, und wobei es sich um eine rechtsseitige Doppelniere handelt.

Ballowitz berichtet im Anschluß an eine Arbeit über angeborenen, einseitigen, vollkommenen Nierenmangel, über zwei Fälle von linksseitiger Doppelniere, nämlich den von Brösike und den von Birmingham*). Es handelt sich hier in beiden Fällen um Verlagerung der rechten Niere nach links und Verwachsung des oberen Poles der rechten mit dem unteren Pole der linken Niere. Daneben stellt Ballowitz 26 Fälle aus der Literatur zusammen und berichtet, daß 12mal die Doppelniere links und 9mal rechts gelegen habe. Bei den anderen Fällen war die Lage nicht angegeben.

* The Dublin Journal of medical Science, Vol. X C, 1890.

In dem Falle Gruber* waren die Nieren durch rechtwinklige Verschmelzung ihrer unteren Enden zu einer zweischenkligen Doppelniere geworden, die ganz in die rechte Bauchhöhle verlagert war; sie bietet also eine Form, die man schon mehr als eine Art dislozierter Hufeisenniere bezeichnen kann.

Auf die Einführung der beiden Ureteren in die Blase legt Ballowitz mit Recht großen Wert, insofern man daraus erkennen kann, ob die verlagerte Niere mit dem oberen oder unteren Pole der anderen verschmolzen ist, mithin dem oberen oder unteren Teile der Doppelniere entspricht.

In 10 unter diesen Fällen aus der Literatur ist eine Angabe über die Einmündung der Ureteren in die Blase gemacht; davon handelte es sich achtmal um rechtsseitige Doppelniere und zweimal um linksseitige. Bei den ersteren mündete siebenmal der obere Ureter links, einmal rechts, bei den letzteren mündete der obere Ureter je einmal rechts und einmal links.

Daraus ist zu ersehen, daß achtmal der untere Teil der Doppelniere die verlagerte Niere war, zweimal dagegen die ursprünglich vorhandene Niere, also der obere Teil der Doppelniere die verlagerte Niere.

Eine weitere Zusammenstellung finden wir bei Chatelin. Er führt 13 Fälle von gekreuzter Dystopie der Nieren mit Verwachsung aus der Literatur an, darunter finden sich 3 schon von Ballowitz angegebene. Chatelin selbst berichtet dann noch über einen Fall von rechtsseitiger Doppelniere.

Unter den 10 neuen Fällen finden sich 5 rechtsseitige und 1 linksseitige Doppelniere. Viermal war die Lage nicht angegeben.

Der Verlauf der Ureteren war, soweit angegeben ist, derart, daß der untere Teil der Doppelniere stets der verlagerte sein mußte.

Außerdem beschreibt Chatelin noch 5 Fälle von gekreuzter Dystopie der Nieren ohne Verwachsung mit ganz verschiedenartigem Verlauf der Ureteren.

---

* The Lancet London, Bd. 107, 1887.

Ueber einen Fall von linksseitiger Doppelniere hat dann ferner Hansemann in der Medizinischen Gesellschaft in Berlin berichtet. Bei dieser führt der aus der an normaler Stelle liegenden kleineren, linken Niere kommende Ureter in das Nierenbecken der darunter liegenden größeren Niere, so daß beide Nieren nur mit einem Ureter in die Blase münden.

Vor 5 Jahren beschrieb dann Mennacher einen Fall von linksseitiger Doppelniere, wo die rechte Niere mit dem unteren Pol der linken verwachsen ist. Das rechte Nierenbecken liegt ventral, das linke median, die rechte Niere ist soweit nach links verlagert, daß sich beide Ureteren unter Bildung eines stumpfen Winkels kreuzen.

Mennacher stellt diese gekreuzte Dystopie der Nieren als eine große Seltenheit hin. Er gibt neben seinem Falle noch vier Fälle von linksseitiger Doppelniere an, darunter den schon von Ballowitz erwähnten Fall Brösike; außerdem erwähnt Mennacher noch 5 Fälle von rechtsseitiger Doppelniere, von denen 3 bereits in den Zusammenstellungen von Ballowitz bzw. Chatelin enthalten sind, unter diesen 3 ein Fall ohne Verwachsung.

Endlich beschreibt Martius noch einen Fall von rechtsseitiger Doppelniere, wo nach seiner Angabe aus dem Verlauf der Ureteren zu ersehen ist, daß die linke Niere nach rechts zwischen rechter Nebenniere und rechter Niere verlagert und mit der rechten Niere total verwachsen ist.

Um nochmals zusammenzufassen: Neben dem von mir beschriebenen Falle von gekreuzter Dystopie der Nieren mit Verwachsung beider Nieren fanden sich in der Literatur noch 49 solcher Fälle und 10 ohne Verwachsung. Insgesamt haben wir also eine Zusammenstellung von 60 Fällen.

Hinsichtlich der Fälle mit Verwachsung handelt es sich, soweit diesbezügliche Angaben gemacht sind, 21mal um linksseitige Doppelniere und 19mal um rechtsseitige. Ueber die Frage, welche Niere häufiger verlagert sei, läßt sich wegen der vielfach recht mangelhaften Beschreibung der meisten Fälle nichts aussagen. Was die Genese dieser Mißbildung angeht, so haben

wir es offenbar mit einer angeborenen zu tun, was daraus hervorgeht, daß die Ureteren nicht geschlängelt sind, vielmehr im Verhältnis zu ihrer Niere genau die entsprechende Länge besitzen.

Dieses, sowie der Umstand, daß die Gefäße ohne Knickung oder Umbiegung aus der Aorta kommen bzw. zur Cava ziehen, beweisen uns, daß wir es nicht mit einer sekundären Mißbildung zu tun haben. Aus dem obenerwähnten Schema Müllerheims ersehen wir weiter, daß die angeborene gekreuzte Nierendystopie entwicklungsgeschichtlich infolge schräg nach der anderen Seite verlaufenden Ascensus entstanden ist. Rufen wir uns die im Anfang der Arbeit gegebenen embryologischen Daten ins Gedächtnis zurück, so dürfen wir wohl annehmen, daß die Entstehung der Doppelniere in die Zeit fallen muß, wo die Niere bereits mit den Ureteren verbunden kranialwärts zieht. Hier greift irgendein Agens ein, das wir nur vermuten können, und das eine Niere nicht an ihre normale Stelle, sondern an die entgegengesetzte Seite drängt.

Hinsichtlich der Gefäßverzweigung dürfen wir auch wohl nicht, wie Oskar Meyer richtig meint, annehmen, daß die Gefäße primäre Anomalien darstellen und etwa ihrerseits die Tieflagerung der Nieren veranlassen sollten, im Gegenteil ist wohl der Gefäßverlauf durch die falsche Lage der Nieren bedingt.

III. Fall.

Blind endigender Uretersproß (blindsackartiges Ureterdivertikel).

(Vergl. Fig. 3.)

Mißbildungen an den Ureteren sind sehr selten und interessieren, da sie meistens keine klinischen Erscheinungen machen, hauptsächlich den Anatomen. Am allerwenigsten finden sich Fälle von Ureterdivertikeln, wie ich ein solches jetzt hier beschreiben kann.

Es handelt sich wieder um einen zufälligen Sektionsbefund bei der Leiche eines an Bronchopneumonie und serofibrinöser Pleuritis gestorbenen zweijährigen Mädchens. (Obduktion Nr. 27/1908.) Das Präparat befindet sich ebenfalls in der Sammlung des pathologischen Instituts des Städtischen Krankenhauses im Friedrichshain zu Berlin.

In der Figur 3 sieht man entsprechend dem Sammlungsobjekt ein Situspräparat von Nieren, Ureteren und Harnblase.

Ueber die Lage der Nieren kann ich aus dem Protokoll nichts ersehen. Nach dem Präparat liegt die rechte Niere etwas tiefer als die linke, wie das ja auch normal ist.

Die Nieren selbst zeigen die übliche Bohnenform und sind etwas abgeplattet, wie von vorn nach hinten zusammengedrückt.

Die rechte Niere mißt $6 \times 2 \times 4$ cm, die linke ist um ein weniges in die Länge ausgezogen, sie mißt $6\frac{1}{2} \times 2 \times 3\frac{1}{2}$ cm; ihr unterer Pol ist durch eine tiefe Furche abgeschnürt. Sonst sind beide Nierenoberflächen glatt und ungelappt.

Die Farbe ist etwas weißgrau mit einem blaßbraunroten Grundton.

Die Ureteren entspringen aus dem dorsal gerichteten Hilus und verlaufen, die kaudalen Nierenpole kreuzend, schräg nach unten, leicht konvergierend. Der linke Ureter ist entsprechend der höheren Lage der zugehörigen Niere etwas länger — er mißt fast 15 cm — als der rechte, der nur 14 cm lang ist.

Der linke Ureter weist ganz normale Verhältnisse auf. Von dem rechten Ureter, der im allgemeinen dieselben normalen Eigenschaften zeigt wie der linke, geht, seinem unteren Drittel entsprechend, d. h. 9 cm abwärts vom Nierenhilus, ein blind endender Sproß von der lateralen Seite unter spitzem Winkel ab, nach oben und etwas nach vorn gerichtet. Dieser Sproß hat $1\frac{1}{2}$ mal so dickes Kaliber als der zugehörige Ureter, er ist 34 mm lang, endigt oben blind, ist wie der Ureter hohl und weist genau denselben Bau auf wie dieser. Das nach abwärts von dem Abgange des Sprosses liegende Stück des Ureters ist von gleichem Kaliber wie der Sproß, also etwas breiter als das kraniale Ureterstück.

Die Mündung beider Ureteren in die Blase ist normal. Diese selbst ist an der Vorderseite breit eröffnet, zeigt alle Einzelheiten deutlich und keinerlei Besonderheiten.

In der Literatur habe ich nur wenig ähnliche Fälle gefunden, so daß ich diesen Fall als einen äußerst seltenen hinstellen darf.

Einen Fall, den ich dem beschriebenen beiordnen möchte, beschreibt Herbet. Er fand zufällig bei einer von Studenten nicht ganz zu Ende geführten Sektion — es war nur die rechte Beckenhälfte mit den Weichteilen erhalten — ein Divertikel an der unteren Partie des rechten Ureters. Der Ureter selbst zeigte ganz normale Beschaffenheit bis ungefähr 3 cm vor seiner Einmündung in die Blase, wo an seiner lateralen Seite ein Divertikel abging. Dieses, von der Gestalt eines Handschuhfingers, war 32 mm lang und verlief schräg von unten nach oben und von hinten nach vorn. Sein Kaliber war doppelt so weit als das des normalen Ureters. Oben endigte es blind. An der Abgangsstelle von dem Ureter erweiterte sich dieser etwas trichterförmig und mündete nach einem Verlauf von 28 mm normaler Weise in die Blase. Da, wie erwähnt, nur ein Teil des Situs erhalten war, vermag Herbet über die Nieren sowie über den linken Ureter nichts anzugeben.

Diese Mißbildung, sagt nun Herbet, lasse sich leicht erklären, wenn man sich die Entwicklung des Ureters vergegenwärtige, die so vor sich gehe, daß der Ureter von unten nach oben mit Hilfe eines Divertikels des an der Kloake gelegenen Endes des Wolffschen Ganges sich entwickelt.

Einen anderen Fall beschreibt Pepere. Es handelt sich hier um vielfache angeborene Divertikel beider Ureteren, von denen einige aus dem Ureter hervorspringen wie hängende Säckchen, während andere sich in der Wand des Ureters oder in der Wand der hängenden Divertikel selbst gebildet haben und entweder mit dem Ureterlumen kommunizieren oder keinen Zusammenhang mehr mit ihm haben. Die Divertikel zeigen anatomisch genau die gleiche Beschaffenheit wie der Ureter selbst. Das

Ganze aber ist aufgefaßt als ein Entwicklungsfehler in den ersten Phasen der Bildung des Ureters, der zu einer dendritischen Verzweigung sekundärer Kanäle mit blinden Enden geführt habe.

Fälle von kongenitaler Divertikelbildung der Blase, die stellenweise auf den ersten Blick als Ureterdivertikel imponieren können, wie Wildt einen solchen beschreibt, und von denen Händl eine Zusammenstellung gibt, möchte ich nicht zum Vergleiche heranziehen.

Desgleichen will ich nur auf eine Divertikelbildung des Nierenbeckens, wie Morgenstern eine solche beschreibt, hinweisen, zumal es von Morgenstern hier in dubio gelassen wird, ob einzig die Stauung (der Ureter war von einem Karzinom umwachsen) die Bildung des Divertikels bewirkt hat, oder ob die Anlage kongenital war, und die Stauung nur sekundär auf die Größe des Divertikels wirkte.

Die Entstehung des Ureterdivertikels ist sicherlich als eine kongenitale Mißbildung aufzufassen im Sinne von Herbet und Pepere. Inwieweit dabei aber mechanische Momente oder entzündliche Ursachen mitsprechen, ist nur auf Vermutungen zu stützen. Das, fast möchte ich sagen, traditionell wiederkehrende Wort einzelner Autoren „Fehlen der normalen Wachstumsenergie“ stellt uns an sich wieder vor ein Rätsel.

Zum Schluß genüge ich der angenehmen Pflicht, Herrn Professor Dr. L. Pick für die Anregung zu dieser Arbeit, für die freundliche Ueberlassung der Präparate und für die gütige Durchsicht der Arbeit, sowie Herrn Geh. Med.-Rat Prof. Dr. Joh. Orth für die Uebernahme des Referates meinen besten Dank auszusprechen.

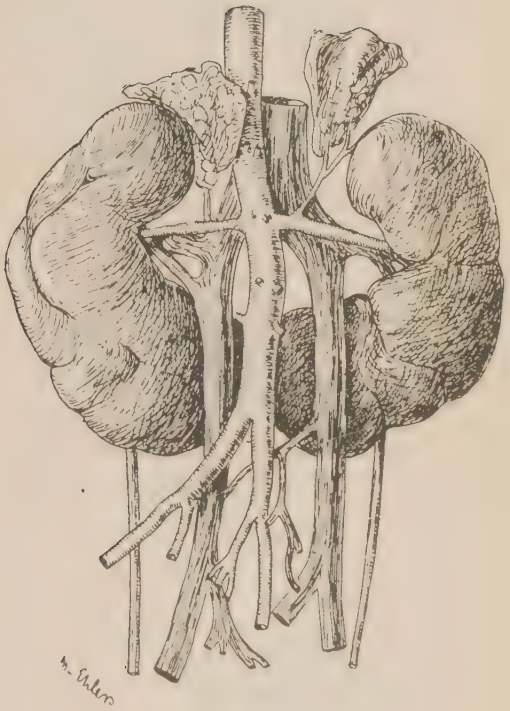

Fig. 1.

Hufeisenniere mit sog. Verdoppelung der unteren Hohlvene (= Persistenz der Vena cardinalis sinistra). Rückansicht.

Fig. 2.
Gekreuzte Dystopie der Nieren.

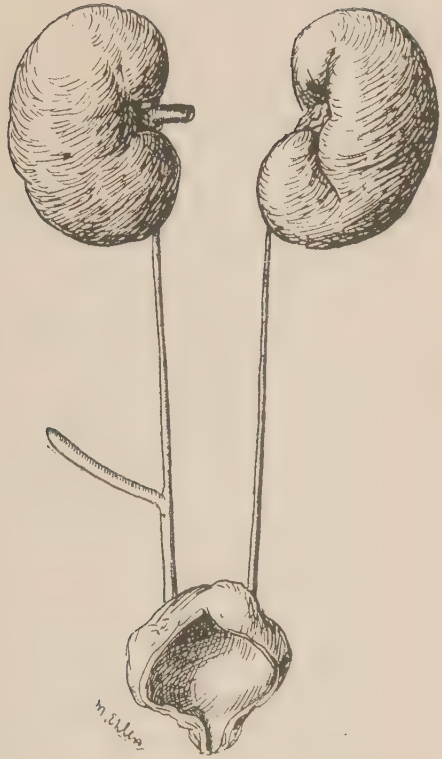

Fig. 3.

Blind endigender Uretersproß (blindsackartiges Ureterdivertikel).

Literaturverzeichnis.

1. Budde, W., Zur Genese der Hufeisenniere und verwandter Nierenmißbildungen. J. D., Bonn 1913.
2. Felix, W., Entwicklung der Harnorgane, 1905. Handbuch der Entwicklungsgeschichte, herausgegeben von O. Hartwig, Bd. 3, 1905.
3. —, Die Entwicklung der Harn- und Geschlechtsorgane, 1910. Handbuch der Entwicklungsgeschichte des Menschen, herausgegeben von Keibel-Mall.
4. Kollmann, J., Lehrbuch der Entwicklungsgeschichte des Menschen, Jena 1898.
5. Guizetti, P., und Pariset, F., Beziehung zwischen Mißbildung der Nieren und Geschlechtsorgane. Virch. Archiv 204, 1911.
6. Hahn, H., Ueber Dublizität im Gebiete der oberen und unteren Hohlvene und ihre Beziehung zur Entwicklungsgeschichte. J. D., München 1896.
7. Kaufmann, E., Lehrbuch der speziellen pathol. Anatomie. Berlin 1896.
8. Kollmann, J., Abnormitäten im Bereiche der Vena cava inferior. Anatom. Anzeiger, Bd. VIII Nr. 4, 1893.
9. Meyer, O., Zur Kenntnis der Gefäße einseitig kongenital. Nieren und Hufeisennieren. Zieglers Beiträge zur path. Anatomie und allgemeinen Pathologie, Bd. 44, Heft 1.
10. Nicolai, N., Zwei Fälle von partieller Verdoppelung der Vena cava inferior. J. D., Kiel 1886.
11. Oberndorfer, S., Varietäten im Gebiete der unteren Hohlvene. München. med. Wochenschrift 1903, Heft 10.

12. Walter, J., Ueber die partielle Verdoppelung der Vena cava inferior. J. D., Erlangen 1884.
13. Zander, Ueber die Verdoppelung der unteren Hohlvene. Deutsche med. Wochenschrift 1893.

14. Ballowitz, E., Ueber angeborenen, einseitigen, vollkommenen Nierenmangel. Virch. Arch. Bd. 141, 1895.
15. Braxton, Hicks, Unilateral uterus and Kidney (solitary) with two ureters. Transact. of the obstetrical Society of London Vol. XXI for the year 1879, London 1880.
16. Brösike, G., Ein Fall von kong. S-förmiger Verwachsung beider Nieren. Virch. Arch. 98, 1884.
17. Chatelin, F., Le rein ectopique croisé. Annales des maladies des Organes genito-urinaires, 1903, Nr. 23.
18. v. Hansemann, Berliner med. Gesellschaft: Ein Fall von linksseitiger Doppelniere. Deutsche med. Wochenschrift 1897, Nr. 5 V. B.
19. Martius, K., Ein Fall von persistierender wahrer Kloake mit bandförmigem Ovarium und anderen seltenen Mißbildungen im Urgenitalsystem. Frankf. Zeitschrift für Pathol. Bd. XII, 1913, Heft 1.
20. Mennacher, Angeb. Defekte und Lageanomalien der Nieren. Frankf. Zeitschrift für Path., Bd. 3, 1909, Heft 1.
21. Müllerheim, R., Berliner med. Gesellschaft: Ueber die diagnost. und klinisch. Bedeutung der kong. Nierendystopien, speziell der Beckenniere. Berliner klin. Wochenschrift 1902, Nr. 48.
22. Strube, G., Ueber kongenitale Lage und Bildungsanomalien der Nieren. Virch. Arch. Bd. 137, 1894.

23. Handl, A., Ueber ein sog. angeb. Divert. der Blase mit Einmündung des rechten Ureters in dasselbe. Frankf. Zeitschrift für Pathol., Bd. 5, 1910, Heft 1.
24. Herbet, H., Diverticule de l'urétère. Bull. et Mém. de la Soc. Anat. de Paris, Janvier 1904.

25. Morgenstern, K., Riesendivertikel des Nierenbeckens. Frankfurter Zeitschrift für Pathol., Bd. 4, 1910, Heft 3.
26. Pepere, A., Di un rarissimo caso di diverlicoli multipli congeniti degli ureteri, Fol. urolog. Bd. 3, 1908.
27. Wild, Ueber kongenitale Divertikelbildung der kindlichen Blase mit konsekut. Hydronephrose. J. D., München 1906.

Lebenslauf.

Geboren bin ich, Norbert Schürholz, katholischer Konfession, zu Olpe am 25. September 1887 als Sohn des Kaufmanns Matthias Schürholz und seiner Ehefrau Elisabeth, geb. Röcher. Zu Brilon (in Westfalen) besuchte ich das Gymnasium Petrinum, wo ich Ostern 1908 die Reifeprüfung bestand, begab mich dann zur Universität nach Berlin, um dem Studium der Medizin obzuliegen. Hier diente ich bei gleichzeitigem Universitätsstudium im ersten Semester (Sommersemester 1908) mein erstes Halbjahr als Einjährig-Freiwilliger der 1. Kompagnie des 2. Garde-Regiments zu Fuß, ferner studierte ich in Kiel, München und wieder in Berlin, wo ich am 28. Mai 1913 das ärztliche Staatsexamen bestand.

Meine Lehrer waren in Berlin: v. Bergmann, Bier, Bonhoeffer, Bumm, Goldscheider, Heffter, Heubner, Killian, Krückmann, Orth, Pick, Sonnenburg, Passow, H. Virchow, Waldeyer; in Kiel: Dietrich, Harries, Hensen, Höber, Klein, Meves, Reinke, Graf von Spee, Ziemke; in München: v. Angerer, Baisch, Borst, Döderlein, Gudden, Kopp, v. Müller, Oberndorfer, v. Pfaundler, Salzer.